

Н.Н. Мурашкин, А.И. Материкин, Э.Т. Амбарчян, Р.В. Епишев

Научный центр здоровья детей, Москва, Российская Федерация

Современные представления о патогенезе и принципах наружной терапии атопического дерматита у детей

Контактная информация:

Мурашкин Николай Николаевич, доктор медицинских наук, заведующий отделением дерматологии НЦЗД

Адрес: 119991, Москва, Ломоносовский пр-т, д. 2, стр. 1, тел.: +7 (499) 134-08-89, e-mail: m_nn2001@mail.ru

Статья поступила: 14.12.2016 г., принята к печати: 26.12.2016 г.

В статье анализируются современные данные о патогенезе атопического дерматита. Обсуждается роль нарушения структуры дермального барьера в развитии пищевой аллергии, приводятся результаты, подтверждающие теорию чрескожной сенсibilизации к аллергенам наряду с наследственными и экзогенными факторами. Современная локальная терапия атопического дерматита с использованием топических глюкокортикостероидов (тГКС), направленная на уменьшение выраженности симптомов заболевания, зачастую сопряжена с риском развития осложнений. Приводятся данные об эффективном использовании топических ингибиторов кальциневрина (ТИК) в качестве средств, нивелирующих побочные эффекты тГКС. Продемонстрированы результаты возможного применения пимекролимуса в виде 1% крема с целью постепенной отмены тГКС при долгосрочном использовании. Представлены данные обзоров и метаанализов за последнее десятилетие, демонстрирующие, что не существует никаких доказательств того, что использование ТИК связано с повышенным риском развития лимфомы. Авторами сделан вывод, что пимекролимус в виде 1% крема является оптимальным средством топической терапии у детей с легкой и среднетяжелой формой заболевания, а также препаратом для проактивной терапии атопического дерматита в течение длительного периода времени с целью предотвращения обострений.

Ключевые слова: атопический дерматит, дети, пимекролимус.

(Для цитирования: Мурашкин Н.Н., Материкин А.И., Амбарчян Э.Т., Епишев Р.В. Современные представления о патогенезе и принципах наружной терапии атопического дерматита у детей. *Вопросы современной педиатрии*. 2016; 15 (6))

АТОПИЧЕСКИЙ ДЕРМАТИТ

Распространенность

Атопический дерматит (АтД) — мультифакториальное воспалительно-иммунопатологическое заболевание — характеризуется рецидивирующим течением, сопровождается интенсивным зудом, чаще возникает в младенчестве и раннем детском возрасте [1–3]. В настоящее

время атопический дерматит является одним из наиболее распространенных хронических заболеваний и, по некоторым данным, охватывает 1/5 детской популяции развитых стран [4, 5].

В течение многих лет считалось, что первые проявления атопии, такие как наследственная предрасположенность к IgE-ассоциированным аллергенам окружающей

Nikolay N. Murashkin, Alexander I. Materikin, Eduard T. Ambarchyan, Roman V. Epishev

Scientific Center of Children's Health, Moscow, Russian Federation

Current Views on the Pathogenesis and Principles of External Treatment of Atopic Dermatitis in Children

The article analyzes the current data on the pathogenesis of atopic dermatitis. It discusses the role of the damaged dermal barrier structure in the development of food allergies and presents the results confirming the theory of transdermal sensibilisation to allergens in addition to hereditary and exogenous factors. Current local treatment of atopic dermatitis using topical glucocorticosteroids (tGCs) aimed at reducing the severity of symptoms is often associated with the risk of complications. The data on the effective use of topical calcineurin inhibitors (TCI) to eliminate the side effects of tGCs are presented. The results of the possible use of pimecrolimus in the form of 1% cream for gradual withdrawal of tGCs in the long-term use are shown. The data of reviews and meta-analyses for the last decade are given showing that there is no evidence that the use of TIC is associated with an increased risk of lymphoma. The authors conclude that pimecrolimus in the form of 1% cream is the best medication for topical therapy in children with mild and moderate form of the disease. It is also considered the best preparation for the proactive treatment of atopic dermatitis in the long period of time in order to prevent recurrences.

Key words: atopic dermatitis, children, pimecrolimus.

(For citation: Murashkin Nikolay N., Materikin Alexander I., Ambarchyan Eduard T., Epishev Roman V. Current Views on the Pathogenesis and Principles of External Treatment of Atopic Dermatitis in Children. *Voprosy sovremennoi pediatrii — Current Pediatrics*. 2016; 15 (6))

среды и атопический марш, приводят в итоге к развитию астмы и аллергического ринита. В подтверждение этого все исследования прошлых лет были сфокусированы на изучении гуморального и Т-клеточного иммунного ответа, а полученные результаты поставили под сомнение основную роль аллергических механизмов в развитии атопии, хотя и не уменьшили значения иммунных реакций. Современные молекулярные исследования все больше указывают на важную роль эпидермиса и его барьерной функции как основного звена в развитии атопических процессов [5, 6].

Факторы риска развития

Одним из самых важных факторов риска на сегодняшний день считается наследственная предрасположенность к атопическим заболеваниям, в частности к атопическому дерматиту. Различные исследования показывают, что при имеющемся атопическом заболевании у членов семьи вероятность проявления атопического состояния в следующем поколении превышает 80% [7–9]. Наследственная предрасположенность к АТД реализуется под воздействием факторов окружающей среды и образа жизни индивидуума [10–12]. Среди них выделяют так называемую западную диету с повышенным содержанием сахара и полиненасыщенных жирных кислот; к другим факторам относят проживание в городских условиях и регионах со слабым воздействием ультрафиолетового излучения и низкой влажностью, а также малочисленный состав семьи с высоким уровнем образования ее членов [13–15].

Одним из основополагающих генетических факторов риска развития атопического дерматита считается нулевая мутация в гене филаггрина [16–18]. Данный белок формируется из профилаггрина посредством протеолиза в кератогиалиновых гранулах и играет роль в агрегации кератиновых филаментов в верхних слоях эпидермиса, удерживая вместе липиды и белки между кератиноцитами рогового слоя. Кроме того, филаггрин влияет на дифференцировку клеток и способствует образованию компонентов натурального увлажняющего фактора, которые имеют большое значение для гидратации кожи. В последнее время было также установлено, что, ингибируя образование антигена клещей домашней пыли, филаггрин может непосредственно воздействовать на аллергены [19]. Существует доказательство того, что отсутствие продуктов распада филаггрина способствует трансэпидермальной потере воды, проникновению аллергенов и колонизации кожи *Staphylococcus aureus*. Это объясняет, почему с мутацией филаггрина и потерей его функции связаны более высокий уровень общего IgE, более выраженная сенсibilизация, более тяжелое течение АТД, а также развитие астмы [16].

В течение долгого времени эти особенности рассматривались как вторичные эффекты иммунологических механизмов [6]. Тем не менее проникновение в суть генетически обусловленных эпидермальных дефектов, которые способствуют развитию АТД, сместили фокус проблемы в сторону нарушения эпидермального барьера [20]. Важно отметить, что нарушенный эпидермальный барьер не ограничивается дефектами структурных белков кожи и встречается не только у носителей мутации гена белка филаггрина. Другие наследственные факторы, факторы окружающей среды, такие как использование мыла, моющих средств, воздействие экзогенных протеаз (например, клещей домашней пыли), а также многократные повреждения целостности эпидермиса (эксфолиации) ухудшают состояние кожи [21]. Таким образом, различ-

ные комбинации наследственных и экзогенных факторов существуют в нарушениях эпидермального барьера.

Важные данные, представленные Т. Werfel и соавт. [22], указывают, что дисфункция барьерных свойств кожи новорожденных является также и прогностическим фактором пищевой аллергии, что подтверждает теорию чрезкожной сенсibilизации к аллергенам. Обнаруженные изменения, влияющие на ухудшение состояния кожи, главным образом на открытых участках, подвергшихся воздействию аэроаллергенов, усиливают сенсibilизацию у больных АТД и свидетельствуют о том, что из-за дисфункции эпидермального барьера длительное воздействие агента сопровождается непосредственным проникновением аллергенов в кожу [22].

Отличительным признаком в развитии атопического дерматита является воспаление в коже, которое характеризуется последовательными и прогрессивными моделями инфильтрации воспалительных клеток, в частности клетками CD4+. На визуально непораженной коже у детей с атопическим дерматитом уже обнаруживаются признаки субклинического воспаления с увеличением числа Т-хелперов (Th2 и Th22 и в меньшей степени Th17) и провоспалительным цитокиновым окружением [23]. Усиление инфильтрации Т-клеток экспрессирует различные кожные молекулы адгезии, такие как кожный лимфоцитарный антиген, хемокины и липидные хемотактические рецепторы, проникающие в различные слои кожи. Кроме того, увеличение числа Th2-цитокинпродуцирующих лимфоцитов на пораженных участках при атопическом дерматите приводит к усилению воспаления в коже [24–26].

В систематическом обзоре 113 исследований [27] не найдено четких доказательств связи роли специфических инфекций или вакцинации на проявление АТД, но обнаружена зависимость развития АТД от применения антибиотиков широкого спектра действия во время беременности и в послеродовом периоде [9, 27].

Лечение

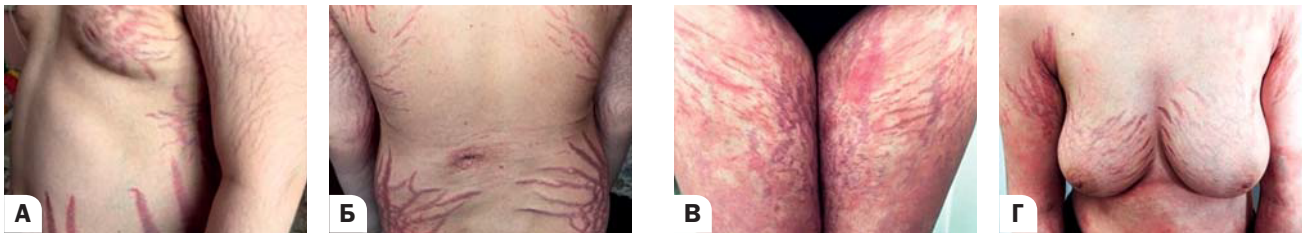
В настоящее время не найдено методов излечения АТД, между тем терапия направлена на уменьшение проявлений симптомов и достижение длительной ремиссии, где важное место отводится наружным топическим средствам [2]. К основным принципам наружной терапии относятся длительное сохранение и восстановление эпидермальной барьерной функции, предотвращение влияния триггерных факторов, а также противовоспалительная терапия с применением местных топических глюкокортикостероидов (тГКС) и ингибиторов кальциневрина (ТИК).

Топические глюкокортикостероиды

Введение местных тГКС в дерматологическую практику можно рассматривать как величайший прогресс в лечении многих кожных заболеваний во второй половине XX в., в том числе атопического дерматита [28, 29]. До сих пор, несмотря на скептическое отношение многих пациентов, тГКС занимают центральное место в лечении атопического дерматита [30, 31].

Глюкокортикостероиды имеют многочисленные эффекты при воздействии на кожу [32–34]. Молекула стероида после поглощения связывается с цитоплазматическим рецептором в кератиноцитах, который затем проникает в ядро, воздействуя на транскрипцию рибонуклеиновой кислоты. Стероиды имеют как стимулирующие, так и ингибирующие эффекты. Так, в жировой ткани глюкокортикостероиды активируют липолиз, в различных

Рис. 1, А–Г. Стрии
Fig. 1, А–Г. Striae



тканях они вызывают инволюцию в направлении атрофии, особенно в лимфатических клетках, костях и коже. Эти эффекты осуществляются в основном за счет ингибирования синтеза ДНК [35–37].

Пациентам с АтД в основном требуется длительная терапия в течение многих лет. И, несмотря на наличие разных форм выпуска тГКС (в виде крема или мази), их регулярное нанесение провоцирует развитие побочных эффектов, что вызывает беспокойство у пациентов и, соответственно, низкую комплаентность терапии [38].

Важно помнить о возможных побочных эффектах применения тГКС на кожу. Кроме редких случаев аллергии на кортизон, все побочные эффекты так или иначе связаны с фармакологическим действием этого гормона. Нарушение остеофолликулярной кератинизации приводит к образованию комедонов и стероидного акне. Ингибирование пролиферации и регенерации эпидермиса вызывает атрофию, дегенерация коллагена и эластичной ткани приводит к старческому эластозу, формированию телеангиэктазий, появлению пурпуры, синяков, стрий (*striae distensae*) (рис. 1, А–Г).

Особым побочным эффектом тГКС является так называемый периоральный розацеаподобный дерматит (периоральный дерматит). Он возникает после применения галогенизированных тГКС, главным образом у детей с атопичной кожей, проявляется милиарными папулами, пустулами и сопровождается эритематозной реакцией, жжением, зудом (рис. 2, А, Б).

Изучен риск глазных осложнений, особенно глаукомы и катаракты, при лечении тГКС у 88 пациентов, больных атопическим дерматитом с вовлечением лица и век [39]. Другие авторы в обзоре за последние 10 лет [40] сообщили, что местное применение тГКС не приводило к развитию глаукомы и катаракты. Тем не менее стоит опасаться длительного нанесения тГКС на тонкую и нежную кожу лица, век, а также в крупных естественных складках [40].

Современные методы лечения АтД должны обеспечивать не только должную эффективность, но также высокую приверженность пациента лечению при ежедневном и длительном использовании лекарственного средства, комфортного в применении [38]. Лекарственная форма препаратов для лечения АтД должна обладать хорошей местной и системной переносимостью и в идеале — смяг-

чающими свойствами, необходимыми для коррекции сухости кожи. Препаратами, отвечающими этим требованиям, являются топические ингибиторы кальциневрина, разработанные в начале 1990-х, что стало значительным прогрессом в лечении атопического дерматита.

Топические ингибиторы кальциневрина

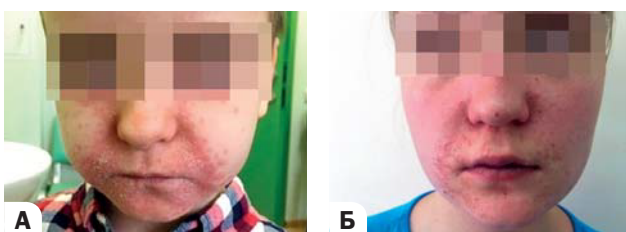На данный момент доступны два вида тИК — пимекролимус и такролимус. Пимекролимус выпускается в виде 1% крема и подходит для длительного использования, стоит подчеркнуть, что разрешено применение пимекролимуса в особых зонах кожного покрова — на лице, в естественных складках, в периорбитальной области.

Механизм действия тИК заключается в угнетении Т-клеток путем связывания с цитозольным иммунофилином (FK506 протеин связывания) и ингибирования кальциневринфосфатазы. При этом сигнальная трансдукция и транскрипция нескольких провоспалительных цитокинов в лимфоцитах подавляется [41], а другие воспалительные клетки (тучные или базофилы) блокируются. В отличие от тГКС, тИК не ингибируют пролиферацию кератиноцитов или фибробластов, поэтому не вызывают атрофии кожи [42]. В дополнение к противовоспалительному действию тИК оказывают непосредственное воздействие на нервные окончания кожи, обладают выраженным противозудным действием [43, 44].

Многочисленные исследования показали эффективность и безопасность пимекролимуса при атопическом дерматите [45–47]. Так, в исследовании S. L. Chen и соавт. [48] пимекролимус был значительно эффективнее базисной терапии в целом, а его результативность была сопоставима с тГКС I и II классов [48].

Пимекролимус в виде 1% крема имеет преимущества по сравнению с тГКС, т. к. не вызывает побочных эффектов и может быть использован даже при лечении периорального розацеаподобного дерматита [49, 50]. Также при использовании пимекролимуса отсутствует риск развития атрофии кожи, всасывания через кожу и системного влияния; не наблюдается синдрома отмены, характерного для тГКС. В ряде исследований было продемонстрировано, что пимекролимус в виде 1% крема применяется с целью постепенной отмены тГКС при долгосрочном их использовании (метод степ-терапии, *step-down*) [49, 51, 52]. Таким образом, пимекролимус является препаратом выбора как стероидсберегающее средство наружного применения, он также может использоваться в качестве местного противовоспалительного средства первой линии на коже лица и в крупных складках кожи [49, 51, 52]. Пимекролимус может использоваться как в случае обострений, так и для снижения риска рецидивов в области ранее пораженной кожи в качестве средства проактивной поддерживающей интермиттирующей терапии [53–55]: так, исследования с участием детей и подростков показали, что длительная проактивная терапия с использованием пимекролимуса снижает риск рецидивов заболевания [56–58].

Рис. 2, А, Б. Периоральный розацеаподобный дерматит
Fig. 2, А, Б. Perioral rosacea-like dermatitis



Одним из самых крупных исследований эффективности и безопасности пимекролимуса является исследование Petite, в котором принимали участие более 2500 детей, начиная с 3-месячного возраста (дети получали лечение и наблюдались в течение первых 5–6 лет жизни). За время исследования было отмечено, что более чем у половины (53%) пациентов с легкой и среднетяжелой формой АТД, пролеченных пимекролимусом в течение 3 нед, глобальная оценка исследователя (шкала Investigator's global assessment, IGA) составила 0 или 1, что означало практически полную ремиссию, а средний показатель площади пораженной поверхности снизился с 16 до 4%. Таким образом, наблюдался быстрый, по сравнению с ТГКС, ответ на местную терапию пимекролимусом, при этом большинству пациентов вообще не пришлось использовать местные глюкокортикостероиды [59]. Спустя 5 лет после лечения пимекролимусом 89% детей раннего возраста получили оценку 0 или 1 по шкале IGA, а медиана площади пораженной поверхности тела спустя 1,5 года уменьшилась до 0% [59]. Более того, лечение АТД пимекролимусом у детей раннего возраста было ассоциировано с существенным стероидсберегающим эффектом: за 5 лет наблюдения в этой группе пациентов медиана продолжительности применения ТГКС составила 7 дней, а в группе лечившихся топическими глюкокортикостероидами — 178. Следует заметить, что пимекролимус наносили на чувствительные участки кожи головы и шеи — места типичной локализации атопического дерматита у детей раннего возраста [59].

В ряде других исследований также были продемонстрированы регресс всех проявлений АТД на фоне терапии пимекролимусом по сравнению с плацебо, снижение индекса распространенности и тяжести экземы для кожи головы и шеи (EASI), а также уменьшение зуда [51, 60, 61].

Согласно клиническим данным R. Kaufmann и соавт. [61], максимальный терапевтический эффект пимекролимуса развивался в первые 3 нед терапии и стойко сохранялся на протяжении длительного срока, при этом с течением времени эффективность препарата прогрессивно возрастала, снижение зуда наступало уже через 2 дня [61].

О быстром улучшении состояния пациентов свидетельствуют результаты исследования J. Lubbe и соавт. и J. Ring и соавт. по применению пимекролимуса у детей раннего возраста в стандартной клинической практике [62, 63]. Стероидсберегающий эффект пимекролимуса отмечен в краткосрочных исследованиях препарата [51, 64]. А ряд ученых указал на наблюдаемое улучшение качества жизни при лечении пимекролимусом не только самих пациентов, но и членов их семей [65–67].

Важно отметить, что, в отличие от ТГКС, пимекролимус не разрушает клетки Лангерганса в эпидермисе и, таким образом, не влияет на местный иммунный ответ. Риск вторичного инфицирования кожи после применения ТИК также не повышается [47, 59, 68].

В 2006 г. Управление по контролю за качеством пищевых продуктов и медикаментов (Food and Drug Administration, FDA) сделало «особое» предупреждение, что ТИК имеет теоретический риск развития злокачественных новообразований (в т.ч. лимфом), что вызвало дебаты по поводу их безопасности и надлежащего использования [69]. Однако ни клинические и эпидемиологические исследования, ни постмаркетинговые наблюдения, ни мониторинг системы отчетов о нежелательных явлениях, поддерживаемые FDA, не выявили за это время четкой связи между использованием ТИК и риском

развития лимфомы. Единичные случаи новообразований, зарегистрированные у пациентов, получавших ТИК, в действительности могли означать факт наличия у ребенка ранней формы кожной Т-клеточной лимфомы, которая ошибочно была диагностирована как АТД [70]. К слову, в долгосрочном исследовании с числом участников около 2500 [59] не диагностировано ни одного случая лимфомы среди пациентов детского возраста, получавших пимекролимус.

Данные обзоров и метаанализов последнего десятилетия по оценке риска развития новообразований, в том числе лимфом, при применении ТИК более чем у 6,5 млн пациентов с АТД позволяют сделать вывод, что не найдено никаких доказательств влияния топических ингибиторов кальциневрина на риск развития лимфомы [71–73]. Также отсутствуют эпидемиологические данные, указывающие на связь использования ТИК и развития злокачественных новообразований кожи (меланомы и др.) [74–76]. А в некоторых исследованиях даже отмечено уменьшение распространенности рака кожи у пациентов при лечении ТИК, хотя и нет достоверной связи, поскольку все пациенты использовали фотозащитные средства [77–78].

Особый практический интерес также имеют данные J. Mandelin и соавт.: в проведенном ими исследовании не обнаружено влияния местного пимекролимуса на развитие иммунного ответа после стандартных программ вакцинации; таким образом, не отмечено клинически значимых системных иммуносупрессивных эффектов [79].

ЗАКЛЮЧЕНИЕ

Введение специфических противовоспалительных методов лечения с использованием ТИК, в частности пимекролимуса, можно рассматривать как значительный прогресс, поскольку препараты не вызывают атрофии кожи по сравнению с ТГКС. Кроме того, топические ингибиторы кальциневрина имеют специфический противозудный эффект; они особенно ценны при лечении АТД в проблемных областях, таких как лицо или аногенитальная область. Учитывая, что эффективность ТИК сравнима с местными ТГКС, их предпочтительнее использовать у пациентов с легкой и среднетяжелой формой АТД, а также в качестве метода ухода от стероидов после снятия остроты клинических проявлений АТД. Пимекролимус также может быть использован в проактивном режиме в течение длительного периода времени с целью предотвращения обострений.

ИСТОЧНИК ФИНАНСИРОВАНИЯ

Статья опубликована при поддержке компании Meda.

КОНФЛИКТ ИНТЕРЕСОВ

Н. Н. Мурашкин — получение исследовательских грантов от фармацевтических компаний Jansen, Eli Lilly; получение гонораров за научное консультирование от компаний Galderma, Pierre Fabre, Bayer, Astellas, Meda.

Р. В. Епишев, А. И. Материкин, Э. Т. Амбарчян — отсутствие конфликта интересов, о котором необходимо сообщить.

ORCID

Н. Н. Мурашкин <http://orcid.org/0000-0003-2252-8570>

Р. В. Епишев <http://orcid.org/0000-0002-4107-4642>

А. И. Материкин <http://orcid.org/0000-0002-6034-8231>

Э. Т. Амбарчян <http://orcid.org/0000-0002-8232-8936>

СПИСОК ЛИТЕРАТУРЫ

1. Bos JD, Kapsenberg ML, Smitt JH. Pathogenesis of atopic eczema. *Lancet*. 1994;343(8909):1338–1341. doi: 10.1016/S0140-6736(94)92473-2.
2. Leung DY, Bieber T. Atopic dermatitis. *Lancet*. 2003; 361(9352):151–160. doi: 10.1016/S0140-6736(03)12193-9.
3. Morar N, Willis-Owen SA, Moffatt MF, Cookson WO. The genetics of atopic dermatitis. *J Allergy Clin Immunol*. 2006;118(1):24–34. doi: 10.1016/j.jaci.2006.03.037.
4. Weidinger S, Novak N. Atopic dermatitis. *Lancet*. 2016; 387(10023):1109–1122. doi: 10.1016/S0140-6736(15)00149-X.
5. Williams H, Flohr C. How epidemiology has challenged 3 prevailing concepts about atopic dermatitis. *J Allergy Clin Immunol*. 2006;118(1):209–213. doi: 10.1016/j.jaci.2006.04.043.
6. Elias PM, Steinhoff M. “Outside-to-inside” (and now back to “outside”) pathogenic mechanisms in atopic dermatitis. *J Invest Dermatol*. 2008;128(5):1067–1070. doi: 10.1038/jid.2008.88.
7. Apfelbacher CJ, Diepgen TL, Schmitt J. Determinants of eczema: population-based cross-sectional study in Germany. *Allergy*. 2011;66(2):206–213. doi: 10.1111/j.1398-9995.2010.02464.x.
8. Thomsen SF, Ulrik KS, Kyvik KO, et al. Importance of genetic factors in the etiology of atopic dermatitis: a twin study. *Allergy Asthma Proc*. 2007;28(5):535–539. doi: 10.2500/aap2007.28.3041.
9. Ellinghaus D, Baurecht H, Esparza-Gordillo J, et al. High-density genotyping study identifies four new susceptibility loci for atopic dermatitis. *Nat Genet*. 2013;45(7):808–812. doi: 10.1038/ng.2642.
10. Esparza-Gordillo J, Weidinger S, Folster-Holst R, et al. A common variant on chromosome 11q13 is associated with atopic dermatitis. *Nat Genet*. 2009;41(5):596–601. doi: 10.1038/ng.347.
11. Paternoster L, Standl M, Chen CM, et al. Meta-analysis of genome-wide association studies identifies three new risk loci for atopic dermatitis. *Nat Genet*. 2012;44(2):187–192. doi: 10.1038/ng.1017.
12. Sun LD, Xiao FL, Li Y, et al. Genome-wide association study identifies two new susceptibility loci for atopic dermatitis in the Chinese Han population. *Nat Genet*. 2011;43(7):690–694. doi: 10.1038/ng.851.
13. Hirota T, Takahashi A, Kubo M, et al. Genome-wide association study identifies eight new susceptibility loci for atopic dermatitis in the Japanese population. *Nat Genet*. 2012;44(11):1222–1226. doi: 10.1038/ng.2438.
14. Paternoster L, Standl M, Waage J, et al. Multi-ethnic genome-wide association study of 21,000 cases and 95,000 controls identifies new risk loci for atopic dermatitis. *Nat Genet*. 2015;47(12):1449–1456. doi: 10.1038/ng.3424.
15. Flohr C, Mann J. New insights into the epidemiology of childhood atopic dermatitis. *Allergy*. 2014;69(1):3–16. doi: 10.1111/all.12270.
16. Irvine AD, McLean WH, Leung DY. Filaggrin mutations associated with skin and allergic diseases. *N Engl J Med*. 2011;365(14):1315–1327. doi: 10.1056/NEJMra1011040.
17. Baurecht H, Irvine AD, Novak N, et al. Toward a major risk factor for atopic eczema: meta-analysis of filaggrin polymorphism data. *J Allergy Clin Immunol*. 2007;120(6):1406–1412. doi: 10.1016/j.jaci.2007.08.067.
18. Nemoto-Hasebe I, Akiyama M, Nomura T, et al. Clinical severity correlates with impaired barrier in filaggrin-related eczema. *J Invest Dermatol*. 2009;129(3):682–689. doi: 10.1038/jid.2008.280.
19. Jarrett R, Salio M, Lloyd-Lavery A, et al. Filaggrin inhibits generation of CD1a neolipid antigens by house dust mite-derived phospholipase. *Sci Transl Med*. 2016;8(325):325ra318. doi: 10.1126/scitranslmed.aad6833.
20. Samuelov L, Sprecher E. Peeling off the genetics of atopic dermatitis-like congenital disorders. *J Allergy Clin Immunol*. 2014; 134(4):808–815. doi: 10.1016/j.jaci.2014.07.061.
21. Kezic S, Novak N, Jakasa I, et al. Skin barrier in atopic dermatitis. *Front Biosci (Landmark Ed)*. 2014;19:542–556. doi: 10.2741/4225.
22. Werfel T, Heratizadeh A, Niebuhr M, et al. Exacerbation of atopic dermatitis on grass pollen exposure in an environmental challenge chamber. *J Allergy Clin Immunol*. 2015;136(1):96–103.e9. doi: 10.1016/j.jaci.2015.04.015.
23. Suarez-Farinas M, Tintle SJ, Shemer A, et al. Nonlesional atopic dermatitis skin is characterized by broad terminal differentiation defects and variable immune abnormalities. *J Allergy Clin Immunol*. 2011;127(4):954–964.e4. doi: 10.1016/j.jaci.2010.12.1124.
24. Islam SA, Luster AD. T cell homing to epithelial barriers in allergic disease. *Nat Med*. 2012;18(5):705–715. doi: 10.1038/nm.2760.
25. Imai Y, Yasuda K, Sakaguchi Y, et al. Skin-specific expression of IL-33 activates group 2 innate lymphoid cells and elicits atopic dermatitis-like inflammation in mice. *Proc Natl Acad Sci U S A*. 2013; 110(34):13921–13926. doi: 10.1073/pnas.1307321110.
26. Salimi M, Barlow JL, Saunders SP, et al. A role for IL-25 and IL-33-driven type-2 innate lymphoid cells in atopic dermatitis. *J Exp Med*. 2013;210(13):2939–2950. doi: 10.1084/jem.20130351.
27. Flohr C, Yeo L. Atopic dermatitis and the hygiene hypothesis revisited. In: Shiohara T, editor. Pathogenesis and management of atopic dermatitis. Current Problems in Dermatology, Vol. 41. Basel: Karger Medical and Scientific Publishers; 2011. p. 1–34. doi: 10.1159/000323290.
28. Sulzberger MB, Witten VH. Allergic dermatoses due to drugs. *Postgrad Med*. 1952;11(6):549–557.
29. Sulzberger MB, Witten VH, Zimmerman EH. The effects of oral cortisone acetate on patch test reactions to eczematogenous contact allergens. *Acta Derm Venereol Suppl (Stockh)*. 1952;32(29):343–352.
30. Akdis CA, Akdis M, Bieber T, et al. Diagnosis and treatment of atopic dermatitis in children and adults: European Academy of Allergy and Clinical Immunology/American Academy of Allergy, Asthma and Immunology/PRACTALL Consensus Report. *Allergy*. 2006;61(8):969–987. doi: 10.1111/j.1398-9995.2006.01153.x.
31. Darsow U, Wollenberg A, Simon D, et al. ETFAD/EADV eczema task force 2009 position paper on diagnosis and treatment of atopic dermatitis. *J Eur Acad Dermatol Venereol*. 2010;24(3):317–328. doi: 10.1111/j.1468-3083.2009.03415.x.
32. Hoare C, Li Wan Po A, Williams H. Systematic review of treatments for atopic eczema. *Health Technol Assess*. 2000;4(37): 1–191. doi: 10.3310/hta4370.
33. Ring J, Alomar A, Bieber T, et al. Guidelines for treatment of atopic eczema (atopic dermatitis). Part I. *J Eur Acad Dermatol Venereol*. 2012;26(8):1045–1060. doi: 10.1111/j.1468-3083.2012.04635.x.
34. Ring J, Alomar A, Bieber T, et al. Guidelines for treatment of atopic eczema (atopic dermatitis). Part II. *J Eur Acad Dermatol Venereol*. 2012;26(9):1176–1193. doi: 10.1111/j.1468-3083.2012.04636.x.
35. Werfel T, Wittmann M. Regulatory role of T lymphocytes in atopic dermatitis. *Chem Immunol Allergy*. 2008;94:101–111. doi: 10.1159/000154935.
36. Werfel T, Erdmann S, Fuchs T, et al. Approach to suspected food allergy in atopic dermatitis. Guideline of the Task Force on Food Allergy of the German Society of Allergology and Clinical Immunology (DGAKI) and the Medical Association of German Allergologists (ADA) and the German Society of Pediatric Allergology (GPA). *J Dtsch Dermatol Ges*. 2009;7(3):265–271. doi: 10.1111/j.1610-0387.2008.06901.x.
37. Harvey PW, Healing G, Rees SJ, et al. Glucocorticosteroid interactions with natural toxins: a mini review. *Nat Toxins*. 1994; 2(6):341–346. doi: 10.1002/nt.2620020601.
38. Charman CR, Morris AD, Williams HC. Topical corticosteroid phobia in patients with atopic eczema. *Br J Dermatol*. 2000; 142(5):931–936. doi: 10.1046/j.1365-2133.2000.03473.x.
39. Haeck IM, Rouwen TJ, Timmer-de Mik L, et al. Topical corticosteroids in atopic dermatitis and the risk of glaucoma and cataracts. *J Am Acad Dermatol*. 2011;64(2):275–281. doi: 10.1016/j.jaad.2010.01.035.
40. Siegfried EC, Jaworski JC, Kaiser JD, Hebert AA. Systematic review of published trials: long-term safety of topical corticosteroids and topical calcineurin inhibitors in pediatric patients with atopic dermatitis. *BMC Pediatr*. 2016;16:75. doi: 10.1186/s12887-016-0607-9.
41. Wollenberg A, Bieber T. Topical immunomodulatory agents and their targets in inflammatory skin diseases. *Transplant Proc*. 2001; 33(3):2212–2216. doi: 10.1016/S0041-1345(01)01944-3.
42. Reitamo S, Rissanen J, Remitz A, et al. Tacrolimus ointment does not affect collagen synthesis: results of a single-center randomized trial. *J Invest Dermatol*. 1998;111(3):396–398. doi: 10.1046/j.1523-1747.1998.00323.x.
43. Meingassner JG, Grassberger M, Fahrngruber H, et al. A novel anti-inflammatory drug, SDZ ASM 981, for the topical and oral treatment of skin diseases: in vivo pharmacology. *Br J Dermatol*. 1997;137(4): 568–576. doi: 10.1111/j.1365-2133.1997.tb03788.x.

44. Stuetz A, Grassberger M, Meingassner JG. Pimecrolimus (Elidel, SDZ ASM 981) — preclinical pharmacologic profile and skin selectivity. *Semin Cutan Med Surg.* 2001;20(4):233–241. doi: 10.1053/sder.2001.29066.
45. Siegfried E, Korman N, Molina C, et al. Safety and efficacy of early intervention with pimecrolimus cream 1% combined with corticosteroids for major flares in infants and children with atopic dermatitis. *J Dermatolog Treat.* 2006;17(3):143–150. doi: 10.1080/09546630600647297.
46. Sigurgeirsson B, Ho V, Ferrandiz C, et al. Effectiveness and safety of a prevention-of-flare-progression strategy with pimecrolimus cream 1% in the management of paediatric atopic dermatitis. *J Eur Acad Dermatol Venereol.* 2008;22(11):1290–1301. doi: 10.1111/j.1468-3083.2008.02785.x.
47. Wahn U, Bos JD, Goodfield M, et al. Efficacy and safety of pimecrolimus cream in the long-term management of atopic dermatitis in children. *Pediatrics.* 2002;110(1 Pt 1):e2. doi: 10.1542/peds.110.1.e2.
48. Chen SL, Yan J, Wang FS. Two topical calcineurin inhibitors for the treatment of atopic dermatitis in pediatric patients: a meta-analysis of randomized clinical trials. *J Dermatolog Treat.* 2010;21(3):144–156. doi: 10.3109/09546630903401470.
49. Zuberbier T, Brautigam M. Long-term management of facial atopic eczema with pimecrolimus cream 1% in paediatric patients with mild to moderate disease. *J Eur Acad Dermatol Venereol.* 2008;22(6):718–721. doi: 10.1111/j.1468-3083.2008.02586.x.
50. Werfel T. Topical use of pimecrolimus in atopic dermatitis: update on the safety and efficacy. *J Dtsch Dermatol Ges.* 2009;7(9):739–742. doi: 10.1111/j.1610-0387.2009.07141.x.
51. Kapp A, Papp K, Bingham A, et al. Long-term management of atopic dermatitis in infants with topical pimecrolimus, a nonsteroid anti-inflammatory drug. *J Allergy Clin Immunol.* 2002;110(2):277–284. doi: 10.1067/mai.2002.126500.
52. Zuberbier T, Heinzerling L, Bieber T, et al. Steroid-sparing effect of pimecrolimus cream 1% in children with severe atopic dermatitis. *Dermatology.* 2007;215(4):325–330. doi: 10.1159/000107627.
53. Tang TS, Bieber T, Williams HC. Are the concepts of induction of remission and treatment of subclinical inflammation in atopic dermatitis clinically useful? *J Allergy Clin Immunol.* 2014;133(6):1615–1625.e1. doi: 10.1016/j.jaci.2013.12.1079.
54. Hanifin J, Gupta AK, Rajagopalan R. Intermittent dosing of fluticasone propionate cream for reducing the risk of relapse in atopic dermatitis patients. *Br J Dermatol.* 2002;147(3):528–537. doi: 10.1046/j.1365-2133.2002.05006.x.
55. Peserico A, Stadler G, Sebastian M, et al. Reduction of relapses of atopic dermatitis with methylprednisolone aceponate cream twice weekly in addition to maintenance treatment with emollient: a multicentre, randomized, double-blind, controlled study. *Br J Dermatol.* 2008;158(4):801–807. doi: 10.1111/j.1365-2133.2008.08436.x.
56. Paller AS, Eichenfeld LF, Kirsner RS, et al. Three times weekly tacrolimus ointment reduces relapse in stabilized atopic dermatitis: a new paradigm for use. *Pediatrics.* 2008;122(6):e1210–1218. doi: 10.1542/peds.2008-1343.
57. Thaci D, Reitamo S, Gonzalez Ensenat MA, et al. Proactive disease management with 0.03% tacrolimus ointment for children with atopic dermatitis: results of a randomized, multicentre, comparative study. *Br J Dermatol.* 2008;159(6):1348–1356. doi: 10.1111/j.1365-2133.2008.08813.x.
58. Ruer-Mulard M, Aberer U, Gunstone A, et al. Twice-daily versus once-daily applications of pimecrolimus cream 1% for the prevention of disease relapse in pediatric patients with atopic dermatitis. *Pediatr Dermatol.* 2009;26(5):551–558. doi: 10.1111/j.1525-1470.2009.00981.x.
59. Sigurgeirsson B, Boznanski A, Todd G, et al. Safety and efficacy of pimecrolimus in atopic dermatitis: a 5-year randomized trial. *Pediatrics.* 2015;135(4):597–606. doi: 10.1542/peds.2014-1990.
60. Ho VC, Gupta A, Kaufmann R, et al. Safety and efficacy of nonsteroid pimecrolimus cream 1% in the treatment of atopic dermatitis in infants. *J Pediatr.* 2003;142(2):155–162. doi: 10.1067/mpd.2003.65.
61. Kaufmann R, Folster-Holst R, Hoyer P, et al. Onset of action of pimecrolimus cream 1% in the treatment of atopic eczema in infants. *J Allergy Clin Immunol.* 2004;114(5):1183–1188. doi: 10.1016/j.jaci.2004.08.015.
62. Lubbe J, Friedlander SF, Cribier B, et al. Safety, efficacy, and dosage of 1% pimecrolimus cream for the treatment of atopic dermatitis in daily practice. *Am J Clin Dermatol.* 2006;7(2):121–131. doi: 10.2165/00128071-200607020-00005.
63. Ring J, Abraham A, de Cuyper C, et al. Control of atopic eczema with pimecrolimus cream 1% under daily practice conditions: results of a >2000 patient study. *J Eur Acad Dermatol Venereol.* 2008;22(2):195–203. doi: 10.1111/j.1468-3083.2007.02368.x.
64. Papp KA, Werfel T, Folster-Holst R, et al. Long-term control of atopic dermatitis with pimecrolimus cream 1% in infants and young children: a two-year study. *J Am Acad Dermatol.* 2005;52:240–246.
65. McKenna SP, Whalley D, de Prost Y, et al. Treatment of paediatric atopic dermatitis with pimecrolimus (Elidel, SDZ ASM 981): impact on quality of life and health-related quality of life. *J Eur Acad Dermatol Venereol.* 2006;20(3):248–254. doi: 10.1111/j.1468-3083.2006.01383.x.
66. Whalley D, Huels J, McKenna SP, Van Assche D. The benefit of pimecrolimus (Elidel, SDZ ASM 981) on parents' quality of life in the treatment of pediatric atopic dermatitis. *Pediatrics.* 2002;110(6):1133–1136. doi: 10.1542/peds.110.6.1133.
67. Staab D, Kaufmann R, Brautigam M, Wahn U. Treatment of infants with atopic eczema with pimecrolimus cream 1% improves parents' quality of life: a multicenter, randomized trial. *Pediatr Allergy Immunol.* 2005; 16(6):527–533. doi: 10.1111/j.1399-3038.2005.00306.x.
68. Alomar A, Berth-Jones J, Bos JD, et al. The role of topical calcineurin inhibitors in atopic dermatitis. *Br J Dermatol.* 2004; 151 Suppl 70:3–27. doi: 10.1111/j.1365-2133.2004.06269.x.
69. Siegfried EC, Jaworski JC, Hebert AA. Topical calcineurin inhibitors and lymphoma risk: evidence update with implications for daily practice. *Am J Clin Dermatol.* 2013;14(3):163–178. doi: 10.1007/s40257-013-0020-1.
70. Haapasaari KM, Risteli J, Karvonen J, Oikarinen A. Effect of hydrocortisone, methylprednisolone aceponate and mometasone furoate on collagen synthesis in human skin in vivo. *Skin Pharmacol.* 1997;10(5–6):261–264. doi: 10.1159/000211513.
71. Langley RG, Luger TA, Cork MJ, et al. An update on the safety and tolerability of pimecrolimus cream 1%: evidence from clinical trials and post-marketing surveillance. *Dermatology.* 2007;215 Suppl 1:27–44. doi: 10.1159/000102118.
72. Lebwohl M, Gower T. A safety assessment of topical calcineurin inhibitors in the treatment of atopic dermatitis. *Med Gen Med.* 2006;8(4):8.
73. Legendre L, Barnette T, Mazereeuw-Hautier J, et al. Risk of lymphoma in patients with atopic dermatitis and the role of topical treatment: A systematic review and meta-analysis. *J Am Acad Dermatol.* 2015;72(6):992–1002. doi: 10.1016/j.jaad.2015.02.1116.
74. Tennis P, Gelfand JM, Rothman KJ. Evaluation of cancer risk related to atopic dermatitis and use of topical calcineurin inhibitors. *Br J Dermatol.* 2011;165(3):465–473. doi:10.1111/j.1365-2133.2011.10363.x.
75. Thaci D, Salgo R. The topical calcineurin inhibitor pimecrolimus in atopic dermatitis: a safety update. *Acta Dermatovenerol Alp Pannonica Adriat.* 2007;16(2):58, 60–62.
76. Thaci D, Salgo R. Malignancy concerns of topical calcineurin inhibitors for atopic dermatitis: facts and controversies. *Clin Dermatol.* 2010;28(1):52–56. doi:10.1016/j.clindermatol.2009.04.001.
77. Luger TA, et al. [Therapy of atopic eczema with calcineurin inhibitors. (In German).] *J Dtsch Dermatol Ges.* 2005;3(5):385–391.
78. Ring J, Barker J, Behrendt H, et al. Review of the potential photocarcinogenicity of topical calcineurin inhibitors: position statement of the European Dermatology Forum. *J Eur Acad Dermatol Venereol.* 2005 Nov;19(6):663–671. doi: 10.1111/j.1468-3083.2005.01315.x.
79. Mandelin J, Remitz A, Virtanen H, Reitamo S. Recall antigen reactions in patients with atopic dermatitis treated with tacrolimus ointment for 1 year. *J Allergy Clin Immunol.* 2008;121(3):777–779. doi: 10.1016/j.jaci.2007.12.1179.